

<https://doi.org/10.35336/VA-1582>

<https://elibrary.ru/WVJPTU>

РАДИОЧАСТОТНАЯ АБЛАЦИЯ «СУБСТРАТНЫХ» ЖЕЛУДОЧКОВЫХ ТАХИКАРДИЙ:
ИСТОРИЧЕСКИЕ АСПЕКТЫ И СОВРЕМЕННОЕ СОСТОЯНИЕ

Л.Е.Коробченко, Н.З.Гасимова, Д.С.Лебедев, Е.Н.Михайлов
ФГБУ «НМИЦ им. В.А.Алмазова» МЗ РФ, Россия, Санкт-Петербург, ул. Аккуратова, д.2.

Несмотря на эффективную профилактику внезапной сердечной смерти при структурных заболеваниях сердца, вопрос снижения бремени желудочковых аритмий остается актуальным. Ограниченные возможности и потенциальные побочные эффекты антиаритмической терапии заставляют все чаще обращаться к интервенционному лечению желудочковых тахикардий (ЖТ), которое прошло долгий исторический путь от операций на открытом сердце к катетерным технологиям. Место катетерной абляции субстратных ЖТ на сегодняшний день окончательно не определено, как и оптимальные подходы к выполнению данных операций. Понимание подводных камней доказательной базы, возможностей и ограничений катетерной абляции будет полезно для эффективного оказания помощи пациентам с субстратными ЖТ.

Ключевые слова: катетерная абляция; радиочастотная абляция; технология абляции; желудочковые тахикардии; классическая электрофизиология; активационное картирование; субстратное картирование; имплантируемый кардиовертер-дефибриллятор

Конфликт интересов: отсутствует.

Финансирование: Работа выполнена в рамках реализации темы Государственного задания № 125031904076-2.

Рукопись получена: 11.11.2025 **Исправленная версия получена:** 11.12.2025 **Принята к публикации:** 20.12.2025

Ответственный за переписку: Коробченко Лев Евгеньевич, E-mail: Korobchenko_LE@almazovcentre.ru

Л.Е.Коробченко - ORCID ID 0000-0001-7185-0983, Н.З.Гасимова - ORCID ID 0000-0002-3878-8783, Д.С.Лебедев - ORCID ID 0000-0002-2334-1663, Е.Н.Михайлов - ORCID ID 0000-0002-6553-9141

Для цитирования: Коробченко ЛЕ, Гасимова НЗ, Лебедев ДС, Михайлов ЕН. Радиочастотная абляция «субстратных» желудочковых тахикардий: исторические аспекты и современное состояние. *Вестник аритмологии*. 2026;33(1): e1-e17. <https://doi.org/10.35336/VA-1582>.

RADIOFREQUENCY ABLATION OF VENTRICULAR TACHYCARDIA IN STRUCTURAL HEART
DISEASE: HISTORICAL ASPECTS AND CURRENT STATUS

Л.Е.Коробченко, Н.З.Гасимова, Д.С.Лебедев, Е.Н.Михайлов
FSBI «Almazov National Medical Research Center» of the MH RF, Russia, Saint-Petersburg, 2 Akkuratova str.

Despite effective prevention of sudden cardiac death in patients with structural heart disease, reducing the burden of ventricular arrhythmias remains a significant clinical challenge. The limited efficacy and potential side effects of antiarrhythmic therapy increase interest in interventional treatment for ventricular tachycardia (VT), which has evolved considerably from open-heart surgery to modern catheter-based techniques. The optimal place for catheter ablation of substrate-related VT and the most effective approaches for these procedures have yet to be established. A thorough understanding of the gaps in evidence, as well as the possibilities and limitations of catheter ablation, is essential for the effective management of patients with structural heart disease-related VT.

Key words: catheter ablation; radiofrequency ablation; ablation technology; ventricular tachycardia; classic electrophysiology; activation mapping; substrate mapping; implanted cardioverter-defibrillator

Conflict of interest: none.

Funding: The work was funded by the topic of the State Assignment №125031904076-2.

Received: 11.11.2025 **Revision received:** 11.12.2025 **Accepted:** 20.12.2025

Corresponding author: Lev E. Korobchenko, E-mail: Korobchenko_LE@almazovcentre.ru

Л.Е.Коробченко - ORCID ID 0000-0001-7185-0983, Н.З.Гасимова - ORCID ID 0000-0002-3878-8783, Д.С.Лебедев - ORCID ID 0000-0002-2334-1663, Е.Н. Михайлов - ORCID ID 0000-0002-6553-9141

For citation: Korobchenko LE, Gasimova NZ, Lebedev DS, Mikhaylov EN. Radiofrequency ablation of ventricular tachycardia in structural heart disease: historical aspects and current status. *Journal of Arrhythmology*. 2026;33(1): e1-e17. <https://doi.org/10.35336/VA-1582>.

Желудочковые нарушения ритма (ЖНР) - потенциально жизнеугрожающие состояния, лежащие в основе большинства случаев внезапной сердечной смерти (ВСС) [1]. Наиболее неблагоприятным прогностическим значением отличаются желудочковые тахикардии (ЖТ) у пациентов со структурными заболеваниями сердца [2].

Первым шагом профилактики и лечения эпизодов ЖТ традиционно является назначение антиаритмических препаратов (ААП). У пациентов со структурными заболеваниями сердца бета-адреноблокаторы и амиодарон считаются наиболее эффективными средствами, однако на практике их терапевтический эффект часто оказывается ограниченным. Применение ААП сопровождается частыми нежелательными эффектами и не всегда обеспечивает стойкий контроль над ЖНР. В ряде случаев возможно комбинирование препаратов, однако клиническая польза остается предметом дискуссии ввиду риска проаритмии и ухудшения прогноза.

Имплантируемые кардиовертеры-дефибрилляторы (ИКД) являются основой вторичной профилактики ВСС, а также рекомендованы для первичной профилактики у пациентов с высоким аритмическим риском [3]. Данные устройства способны надежно купировать жизнеугрожающие ЖНР, предотвращать фатальные события и доказали свое влияние на снижение смертности в крупных клинических исследованиях. Однако устройства не предотвращают возникновение самих эпизодов ЖТ, а повторные разряды ассоциированы не только с ухудшением качества жизни, но и с увеличением риска неблагоприятного исхода [4].

Современным и всё более значимым методом профилактики и подавления рецидивов ЖТ стала катетерная абляция (КА). С учетом ограничений и побочных эффектов антиаритмической терапии, а также ограничений в отношении ИКД, КА представляется наиболее эффективным способом борьбы с «субстрат-ассоциированными» ЖТ у пациентов со структурными заболеваниями сердца.

Целью данной статьи явилось освещение истории становления интервенционного лечения ЖТ и современных подходов к картированию и абляции ЖТ с прицелом на рефрактерные к стандартной абляции.

ХИРУРГИЧЕСКОЕ И КАТЕТЕРНОЕ ЛЕЧЕНИЕ ЖЕЛУДОЧКОВЫХ ТАХИКАРДИЙ

Первые попытки хирургического лечения субстратных ЖТ были предприняты в 60-70-х годах XX века. В ранние исследования по хирургическому лечению включались пациенты с постинфарктной аневризмой левого желудочка (ЛЖ), которым проводилась вентрикулопластика для профилактики и лечения сердечной недостаточности, однако, в ходе исследований была обнаружена взаимосвязь между аневризмой ЛЖ и развитием ЖТ [5, 6]

Подходы к электрофизиологическому (ЭФ) картированию ЖТ на открытом сердце были инициированы H.J. Wellens, J.J. Gallagher, G.M. Guiraudon, а системный подход к интраоперационному картированию ЖТ и его внедрению в клиническую практику принадле-

жит M.E. Josephson: фундаментальная серия работ, посвященная механизмам постинфарктных ЖТ и методологии эндокардиального ЭФ исследования (ЭФИ) подтвердила наличие циклов re-entry в «пограничной зоне» рубца, что в последствии привело к разработке новой хирургической техники - субэндокардиальной резекции ЛЖ, получившей название «Pennsylvania peel» [7-12]. Суть методики заключалась в расширенной резекции аневризмы ЛЖ, включающей не только плотный рубец, но визуально «здоровый миокард», в котором регистрировались патологические электрические потенциалы. Эти области, называемые «переходной зоной», включали субэндокардиально расположенный диффузный фиброз, являвшийся основой для возникновения re-entry тахикардий, поэтому их резекция приводила к устойчивому антиаритмическому эффекту. Как правило, субэндокардиальная резекция захватывала 2-3 см от края рубца, где и располагалась «переходная зона» (рис. 1).

Предикторами неэффективности процедуры являлись далекое расположение «переходной зоны» (более 5 см) от края аневризмы, а также её локализация в области нижней стенки ЛЖ, поскольку резекция нижней стенки не проводилась из-за риска компрометации функции митрального клапана [13, 14]. Преодоление указанных технических ограничений стало возможным после внедрения хирургической криоабляции, позволившей воздействовать на патологические субстраты в зонах, анатомически недоступных для проведения стандартной резекции [15].

Помимо этого, хирургия ЖТ все больше переходила от эмпирического подхода («по рубцу») к прицельным воздействиям на основе регистрации и оценки локальных электрических сигналов - электрограмм (ЭГМ), параллельно разрабатывались и внедрялись новые методики картирования, такие как стимуляционное картирование для определения «места выхода» (exit site) ЖТ [16]. Кроме того, развивались подходы периоперационной ЭКГ-диагностики, позволяющие предположить «место выхода» ЖТ и спланировать операцию [17].

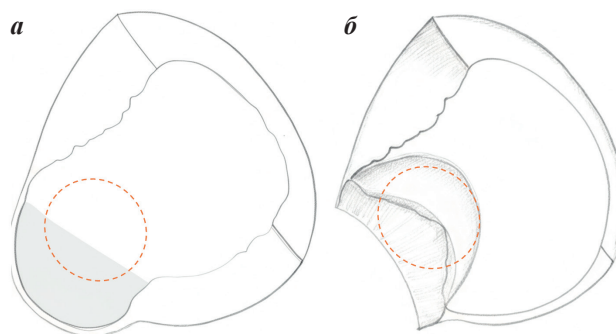


Рис. 1. Схематичное изображение процедуры субэндокардиальной резекции, где а - полость ЛЖ с верхушечной аневризмой (серая заливка), б - резекция верхушечной аневризмы, дополнительно производится резекция визуально «нормального миокарда», содержащего субстрат для развития ЖТ (оранжевая пунктирная линия). Адаптировано из Miller J.M. Mark E Josephson: clinical investigator. *Arrhythmia & Electrophysiology Review* 2017;6(1): 9-12.

Несмотря на значимый антиаритмический эффект процедуры в отдаленном периоде (отсутствие аритмии в 85% случаев через 1-41 месяц), периоперационная летальность оставалась довольно высокой, составляя 5-12% [18, 19]. Внедрение в клиническую практику ИКД и новых методик реваскуляризации миокарда привело к снижению количества процедур хирургического лечения ЖТ в 1990-2000х годах. Однако накопление знаний об ЭФ особенностях ЖТ в сочетании с прогрессом катетерных технологий закономерно обусловило переход к использованию КА в качестве метода лечения ЖТ.

До широкого внедрения радиочастотной (РЧ) абляции в клиническую практику, попытки КА ЖТ проводились с использованием постоянного тока высокой мощности (фулгурация - абляционные электроды подключались непосредственно к наружному дефибриллятору, а мощность воздействия составляла до 300 Дж), однако, в силу высоких интраоперационных рисков, методика не получила дальнейшего развития [20]. Поскольку эндокардиальное ЭФИ к тому времени уже стало рутинным диагностическим методом, широкое внедрение предсказуемой и безопасной абляции РЧ током позволило большинству ЭФ процедур перевести из хирургических операционных в специализированные ЭФИ-лаборатории (рентген-операционные) [21].

При этом продолжался поиск оптимальных параметров РЧ-абляции, так, проводились исследования импульсной РЧ абляции мощностью до 160 Вт, что позволяло достичь большей глубины и объема деструкции по сравнению с традиционным РЧ воздействием, однако широкое внедрение орошаемых РЧ-катетеров не позволили методике широко внедриться в клиническую практику [22].

Основная сложность катетерного подхода заключалась в отсутствии прямого визуального контроля манипуляций в желудочках. Электрофизиологи могли предположить зону «выхода» ЖТ на основании 12-канальной ЭКГ, а также определить области рубца по наличию фракционированных, диастолических ЭГМ, а также по длительности интервала от артефакта стиму-

ла до начала комплекса QRS (S-QRS) при стимуляционном картировании [23-25]. Однако, определить ход цикла ЖТ и найти анатомическую область, вовлеченную в цикл re-entry, представлялось крайне затруднительным.

Значительный прогресс в понимании патофизиологии ЖТ был связан с работами William Stevenson, применившим концепции «перезапуска» (resetting) и «внедрения» (entrainment) при картировании ЖТ с использованием стимуляционных приемов [26]. Эти исследования заложили основу современной модели понимания постинфарктных ЖТ.

Модель круговой циркуляции при ЖТ, предложенная W.Stevenson и коллегами в начале 1990-х годов, стала ключевым этапом в развитии представлений о субстрате и механизмах поддержания re-entry ЖТ. Согласно данной концепции, re-entry цепь структурно разделяется на диастолический и систолический компоненты: диастолический компонент не регистрируется на поверхностной ЭКГ, поскольку электрическая активность проявляется в периоды между комплексами QRS, а систолический соответствует непосредственно фазе электромеханической активации миокарда.

Одним из прорывных направлений стало детальное картирование критических элементов цепи re-entry, к которым относятся вход (entrance), защищённый перешеек (protected isthmus), выход (exit), а также дополнительные анатомические образования, таких как внутренние петли (inner loops) и электрические тупики (dead ends), обладающие сравнимыми ЭФ характеристиками, но не вовлеченные в цикл ЖТ (рис. 2). Систолический компонент включает внешнюю петлю (outer loop), обеспечивающую распространение возбуждения в массиве миокарда и формирование комплексов QRS на ЭКГ [27].

Внедрение методик картирования, включая стимуляционное и активационное картирование, а позднее - высокоплотные 3D-системы визуализации, позволило комплексно исследовать топографию цепи re-entry и выделять точки для прицельной абляции, опираясь на ЭФ критерии: выявление скрытого вхождения (concealed entrainment), оценка постстимуляционных интервалов, анализ ЭГМ по локальным аномальным потенциалам. Современные методы функционального картирования предоставляют возможность индивидуального подбора зон для РЧ КА, что существенно повысило эффективность вмешательств по сравнению с прежними эмпирическими подходами.

Примерно в тот же период E.Sosa и соавт. представили методику перикардиальной пункции у пациентов с болезнью Шагаса [28]. Данная работа заложила основу для развития интервенционных методов лечения ЖТ у пациентов с неишемической кардиомиопатией (НИКМ), когда основной субстрат ЖТ располагается субэпикардиально и недоступен для картирования и абляции при классическом эндокардиальном доступе.

Внедрение систем трёхмерного электроанатомического картирования позволило визуализировать и охарактеризовать миокардиальный субстрат, что возродило интерес к субстратному подходу при КА ЖТ и вернуло его в клиническую практику [29]. Не-

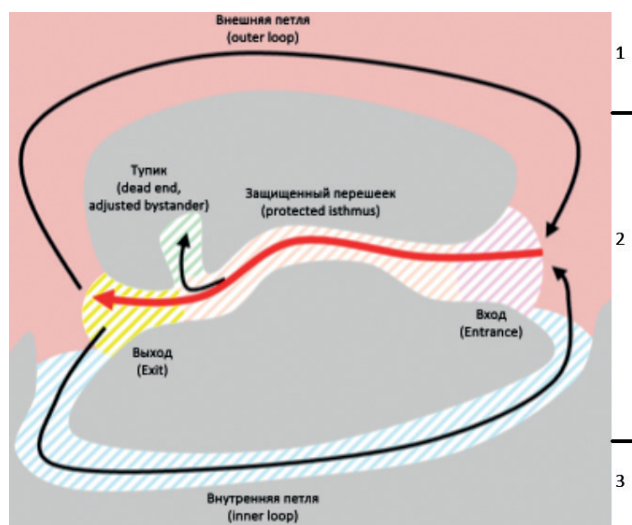


Рис. 2. Модель ЖТ по W.Stevenson, где 1 - интактный миокард, 2 - переходная зона (содержит каналы), 3 - зона «плотного рубца». Модифицировано из [26].

обходимо отметить, что внедрение трехмерной визуализации структуры миокарда, эндо-эпикардального картирования, систем высокоплотного картирования, компьютерного моделирования ЭФ механизмов ЖТ, позволили сформировать представление о трехмерной конфигурации субстрата ЖТ и вариантах выхода ЖТ на поверхность миокарда. Таким образом, двумерные модели ЖТ, предложенные W.Stevenson, были существенно доработаны в последние годы.

ПОДХОДЫ К ИНТЕРВЕНЦИОННОМУ КАРТИРОВАНИЮ ЖЕЛУДОЧКОВЫХ ТАХИКАРДИЙ

В настоящее время наибольшее распространение получили следующие виды картирования ЖТ: активационное картирование, entrainment картирование, стимуляционное и субстратное картирование. Также, стоит отметить, что использование многоконтактного картирования значительно ускоряет и улучшает абляцию ЖТ за счет более быстрого сбора информации и лучшей разрешающей способности при использовании электродов меньшего размера [30].

Активационное картирование

Активационное картирование позволяет определить последовательность активации миокарда желудочков, что при картировании на фоне ЖТ позволяет выявить зоны выхода и медленного проведения ЖТ. В основе активационного картирования лежит сравнение локального времени активации различных точек миокарда со стабильной референтной точкой (обычно наиболее выраженный пик комплекса QRS). Данное время впоследствии преобразуется в цветовую шкалу. При этом использование дополнительных алгоритмов при построении активационной карты помогает визуализировать линии блока электрического проведения, что способствует полной визуализации механизма аритмии. Существенным ограничением активационного картирования является необходимость устойчивой, гемодинамически стабильной мономорфной ЖТ с постоянным неизменяющимся циклом.

Entrainment картирование

Entrainment (внедрение, множественный перезапуск) картирование - стимуляционный маневр, используемый для идентификации и характеристики механизма тахикардии (в частности, механизма re-entry), а также для определения критического перешейка цепи тахикардии, который является оптимальной мишенью для КА. Проведение маневра entrainment возможно только во время эпизода устойчивой мономорфной ЖТ, а сам маневр состоит из 3 этапов [26, 27, 31].

- Учащающая стимуляция из точки интереса во время эпизода ЖТ. Длина цикла (ДЦ) стимуляции должна подбираться индивидуально, слишком быстрая стимуляция способна купировать ЖТ, а слишком медленная - не навязать стимуляцию. Как правило рекомендуется использовать ДЦ стимуляции на 10-20 мс короче ДЦ ЖТ [32].

- Подтверждение захвата, анализ стимулированных комплексов, измерение интервала стимул-QRS.

После начала стимуляции необходимо подтвердить «электрический захват и навязывание», что проявляется ускорением тахикардии до цикла стимуляции, после чего проанализировать совпадение стимулированных комплексов (sQRS) и комплексов нативной тахикардии (nQRS). Полное совпадение sQRS и nQRS, то есть отсутствие слияния фронтов возбуждения (concealed fusion) говорит о том, что стимуляция происходит из защищенной зоны тахикардии (внутренней петли, inner loop, диастолического компонента), а выход стимулированного фронта возбуждения совпадает с выходом тахикардии. В случае стимуляции из незащищенной области (внешней петли, outer loop, систолического компонента) sQRS будет образован сливным фронтом возбуждения и тахикардии и стимуляции (manifest fusion).

Интервал от артефакта стимула до начала комплекса QRS (S-QRS) в случае отсутствия слияния отражает время, в течение которого фронт возбуждения будет добираться от точки стимуляции до выхода тахикардии. При стимуляции из входа, выхода или истмуса, S-QRS будет равен интервалу от ЭГМ до QRS в данной точке во время нативной тахикардии. Также отношение S-QRS к ДЦ тахикардии позволит предположить из какой области производилась стимуляция: $<0,3$ - выход, $0,3-0,7$ - истмус, $>0,7$ - вход.

Прекращение стимуляции, подтверждение перезапуска исходной ЖТ и анализ пост-стимуляционного интервала (рис. 3).

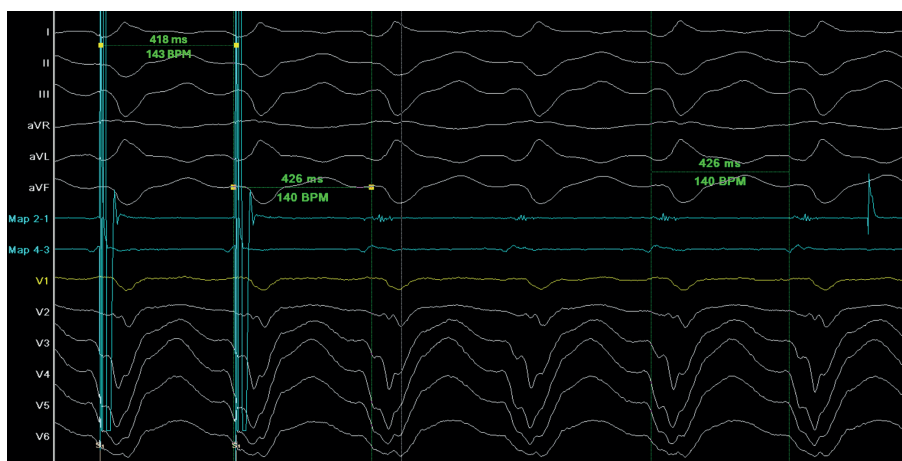


Рис. 3. Пример выполнения маневра entrainment: после двух стимулированных комплексов QRS, по морфологии идентичных нативной тахикардии (concealed fusion) продолжается нативная тахикардия, при этом пост-стимуляционный интервал равен длине цикла тахикардии, что указывает на стимуляцию из петли re-entry. Стимул (на стимулированных комплексах) и эндограмма (на нативных комплексах) непосредственно предшествуют возникновению комплекса QRS, что указывает на стимуляцию из области выхода тахикардии.

После прекращения стимуляции необходимо подтвердить продолжение исходной тахикардии (купирование не произошло). После чего измерить постстимуляционный интервал (ПСИ; *postspacing interval - PPI*) - от артефакта стимула до ЭГМ на стимулирующем электроде. Если ПСИ близок (± 30 мс) к длине цикла исходной тахикардии, значит стимуляция производилась из петли *re-entry*, и данная точка может быть потенциальным местом для нанесения РЧ аппликации. Алгоритм анализа маневра *entrainment* представлен на рис. 4.

Стимуляционное картирование

Во время ЖТ комплекс QRS начинается в момент начала систолического компонента цикла *re-entry* - в области выхода ЖТ. При стимуляции из защищенной области в случае, если фронт возбуждения будет распространяться по тому же пути, что и фронт тахикардии, морфология QRS при ЖТ и при стимуляции будут совпадать. При этом интервал S-QRS будет отражать из какой зоны производилась стимуляция. Точных критериев S-QRS интервала, отражающих истмус тахикардии нет, показано, что он может варьировать от 23 до 141 мс, при этом для каждой конкретной тахикардии длительность интервала S-QRS в истмусе и вне истмуса индивидуальна [33].

Совпадения стимулированного комплекса QRS с комплексом QRS тахикардии может определяться визуально или с использованием специальных алгоритмов картирования. При этом последний вариант увеличивает точность, а построение корреляционной карты при условии высокоплотной стимуляции может помочь выявить критический истмус [34]. Стимуляционное картирование можно выполнять на синусовом ритме.

Субстратное картирование

Ключевыми ограничениями активационного и *entrainment* картирования являются необходимость устойчивой, гемодинамически переносимой ЖТ. Однако после широкого внедрения реперфузионных методов при лечении острого инфаркта миокарда, средний объем постинфарктных рубцов значительно уменьшился, а сами рубцы чаще стали диффузными и менее гомогенными. Данные изменения ассоциированы с более быстрыми, гемодинамически непереносимыми ЖТ, и для них используют субстратное картирование.

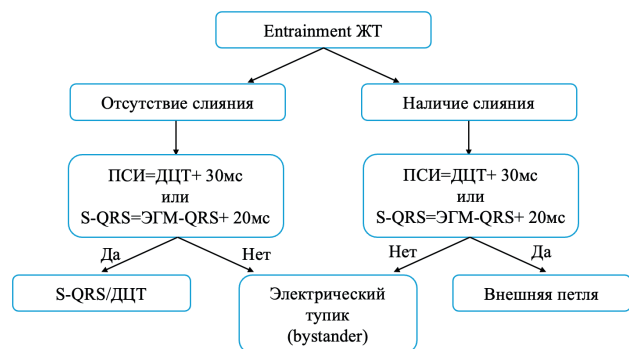


Рис. 4. Алгоритм анализа ответа на маневр *entrainment*, где ПСИ - постстимуляционный интервал; ДЦТ - длина цикла тахикардии; S-QRS - интервал от стимула до начала комплекса QRS; ЭГМ-QRS - интервал от локальной эндограммы до начала комплекса QRS.

Можно выделить следующие направления в субстратном картировании:

- вольтажное картирование;
- ЭГМ-опосредованное картирование;
- функциональное субстратное картирование;
- интеграция изображений.

Вольтажное картирование

Вольтажное картирование является неотъемлемой частью интервенционного лечения ЖТ. Как было сказано ранее, субстратный подход к лечению ЖТ был первым в хирургической практике. Ключевым различием является то, что хирург визуально определял субстрат, тогда как электрофизиолог ориентируется на характеристики электрического сигнала. С допущением, что низкая амплитуда электрического сигнала чаще свидетельствует о фиброзе миокарда (но не только; может отражать иные изменения ткани - отек, амилоидные отложения или иные накопления). Таким образом, вольтажное картирование косвенно оценивает соотношение «фиброза» и нормального миокарда по амплитуде электрического сигнала [35]. Известными пороговыми значениями, установленными еще во время хирургического лечения ЖТ являются 0,5-1,5 мВ для биполярного эндокардиального картирования (критерии установлены при использовании 4-мм электрода с 1-мм межэлектродной дистанцией и фильтрацией 10-400 Гц) [29].

Известным ограничением данного подхода является большое количество сопутствующих факторов, влияющих на амплитуду ЭГМ. Среди них выделяют: расстояние от электрода до миокарда, скорость электрического проведения, размер электрода и межэлектродное расстояние, расположение электрода по отношению к ткани, стабильность катетера [36]. Частично данную изменчивость можно скомпенсировать, варьируя пороговыми значениями [37].

Сложности возникают при вольтажном картировании ишемических ЖТ, субстрат которых часто расположен интрамурально или субэпикардиально, и эндокардиальное биполярное картирование часто не дает результатов, обнаруживая относительно «здоровый» и однородный миокард. Известно, что униполярное картирование обладает более «широким» полем зрения, то есть, амплитуда сигнала пропорциональна отдаленным изменениям в миокарде (рис. 5). Таким образом, изменения амплитуды униполярного сигнала свидетельствуют об изменениях миокарда во всей толще под электродом, в том числе в субэпикардиальном слое [38]. При этом пороговые значения амплитуды униполярных электрограмм часто устанавливаются как 1,5-8,2 мВ для ЛЖ и 3,6-5,5 мВ для правого желудочка (ПЖ) [38-40].

Интерпретация эпикардиального вольтажного картирования может быть крайне затруднена из-за наличия эпикардиальной жировой клетчатки, снижающей амплитуду ЭГМ. Ряд авторов предлагают использовать «завышенные» пороги для дифференцировки «нормального» миокарда от измененного [38].

ЭГМ-опосредованное картирование

Известно, что в зоне фиброза остаточные волокна миокарда дезорганизованы, а проведение в них замед-

лено из-за нарушения межклеточных контактов, что изменяет морфологию ЭГМ [41, 42].

Существуют различные определения патологических локальных ЭГМ, среди основных (рис. 6).

- Поздние потенциалы (late potentials, ПП). В классическом определении - ЭГМ, происходящая после QRS комплекса. Физиологически отражает участок миокарда, активирующийся позднее всего, что указывает на медленное проведение в этой области [43].
- Двойные потенциалы (split potentials). Две и более ЭГМ, разделенные изолинией длительностью ≥ 30 мс. С физиологической точки зрения, двойные потенциалы отражают линию блока проведения в месте регистрации [44].
- Фрагментированные потенциалы (fragmented potentials). Множественные высокочастотные потенциалы (>4 девиаций, пересекающих изолинию). Обычно отражают зигзагообразную активацию миокарда в области сохранившихся дезорганизованных каналов проведения [42].
- LAVA (local abnormal ventricular activity). В определении авторов «...резкие высокочастотные желудочковые потенциалы, возможно, низкой амплитуды, отличные от электрограммы желудочков дальнего поля (far-field), возникающие в любое время во время или после электрограммы желудочков дальнего поля при синусовом ритме или перед электрограммой желудочков дальнего поля во время ЖТ, которые иногда проявляли фракционирование или двойные или множественные компоненты, разделенные крайне низкоамплитудными сигналами или изоэлектрическим интервалом, слабо связанные с остальной частью миокарда ...» [45]. По сути, данное определение является объединяющим для всех перечисленных выше видов патологических электрограмм.

Функциональное субстратное картирование

Классическое субстратное картирование (вольтажное и ЭГМ) строится на концепции «фиксированной» блокады. Данный подход предполагает, что критические для поддержания тахикардии структуры образованы анатомическими барьерами, а потому могут быть обнаружены при синусовом ритме или стимуляции.

В свою очередь, в ряде исследований подчеркивается важная роль функциональной блокады в аритмогенезе структурных ЖТ. Функциональные блокады проявляются только при создании определенных ЭФ условий, а потому не могут быть выявлены при синусовом ритме или стандартной желудочковой стимуляции [46].

Среди методик субстратного картирования наибольшее распространение на сегодняшний день получили протоколы изохронного позднего активационного картирования и картирования декрементных провоцированных потенциалов.

Изохронное позднее активационное картирование (ILAM - isochronal late activation mapping)

Технически, ILAM является активационным картированием, проводимом на фоне синусового ритма или желудочковой стимуляции: окно интереса автоматически аннотирующих алгоритмов трехмерных систем картирования выставляется за 100-150 мс до

начала комплекса QRS, а локальное время активации миокарда маркируется по наиболее поздним компонентам биполярных ЭГМ (в случае фрагментированных или двойных ЭГМ учитывается наиболее поздняя осциляция) [47, 48]. Затем окно интереса делится на 8 частей и каждый изохрон маркируется цветом, отражая 12,5% от времени активации желудочка (56). Зона медленного проведения определяется при смене >3 изохронов на площади <1 см², что соответствует скорости проведения ($<0,6$ м/с), а также, авторы предлагают алгоритм действий при выявлении нескольких зон замедляющегося проведения (децелерации) [49]. Именно участки замедляющегося проведения (deceleration zones - DZ) являются мишенями для аблации.

Результаты наблюдательного исследования с участием 120 пациентов (50% с ишемической кардиомиопатией (ИКМП), 50% - с НИКМ) продемонстрировали, что стратегия аблации на основе картирования по методике ILAM обеспечивает 70% эффективность в течение медианы наблюдения 12 ± 10 месяцев. При этом целевыми точками аблации в 95% успешных процедур являлись зоны замедляющегося проведения (DZ), что подчеркивает их патофизиологическую значимость [50]. Важным недостатком ILAM картирования является его автоматизация только на системе EnSite NavX (Abbott, США), тогда как при использовании других систем, аннотирование терминальных зон электрограмм должно производиться вручную [49]. Тем не менее, на сегодняшний день отсутствуют крупные рандомизированные исследования, показывающие превосходство ILAM картирования.

Картирование декрементных провоцированных потенциалов (DEEP - decremented evoked potentials)

Метод картирования декрементных провоцированных потенциалов основан на идентификации зон с поздней активацией и подтвержденной функцио-

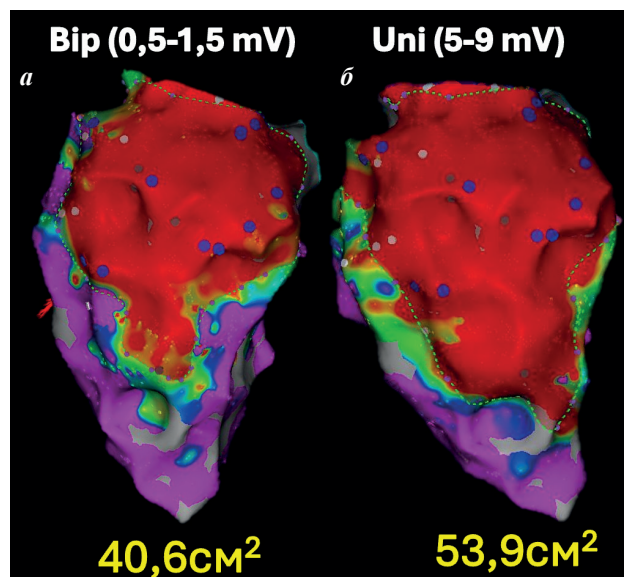


Рис. 5. Вольтажные карты нижней стенки левого желудочка: а - биполярная, б - униполярная. Разница в площадях низковольтных областей может указывать на наличие эпикардального субстрата.

нальной блокадой проведения. В исследовании было показано, что такие зоны статистически значимо чаще совпадали с диастолическими путями ЖТ по сравнению с традиционно определяемыми поздними потенциалами (рис. 7) [51]. Технически, для выполнения DEEP картирования, вначале строится вольтажная карта с аннотацией поздних потенциалов. Затем, в местах ПП проводится программная стимуляция S1 - 600 мс, S2 - ЭРП желудочков + 20 мс. В случае, если интервал от биполярной ЭГМ желудочков до позднего потенциала увеличивался более, чем на 10 мс, такой потенциал считался DEEP [52].

В многоцентровом наблюдательном исследовании с включением 20 пациентов с ишемической ЖТ, DEEP картирование показало лучшую чувствительность и специфичность по выявлению зон диастолической активации по сравнению с ПП - ROC AUC 0,86 (95% ДИ: 0,82 до 0,88) и 0,79 (95% ДИ: 0,75 до 0,82), соответственно. Несмотря на то, что полная элиминация поздних потенциалов достигнута не была, стратегия аблации DEEP позволила добиться неиндуцируемости устойчивой ЖТ у 16 (80%) пациентов. Важно отметить, что последующие попытки дополнительной аблации оставшихся ПП не повысили частоту достижения неиндуцируемости. В отдаленном периоде наблюдения (6 месяцев) у 15 (75%) пациентов не было зарегистрировано рецидивов ЖТ. Отдельного внимания заслуживает тот факт, что в настоящее время разработан и валидирован алгоритм для системы Carto 3 (Biosense Webster, MN, USA), позволяющий автоматически определять DEEP-потенциалы, что существенно упрощает применение данной методики в клинической практике [53].

Таким образом, на сегодняшний день, DEEP картирование может быть дополнительным критерием выявления патологических потенциалов, однако, из-за отсутствия рандомизированных исследований по срав-

нению DEEP со стандартным подходом, устранение только DEEP потенциалов не может рекомендоваться в качестве конечной точки аблации.

Существуют и другие протоколы функционального субстратного картирования, например, VEDUM-картирование (ventricular electrograms duration map, картирование продолжительности желудочковых электрограмм), PEFA (paced electrogram feature analysis, анализ особенностей стимулированных электрограмм) и Bart's протокол, однако, данные методы находятся на стадии пилотных исследований [46, 54, 55].

Неинвазивная визуализация субстрата

Данные мультимодальной визуализации позволяют не только поставить кардиологический диагноз, но и могут быть полезны при планировании КА ЖТ. 3D-модели сердца, полученные при помощи компьютерной томографии (КТ) или магнитно-резонансной томографии (МРТ) могут быть загружены в систему электроанатомического картирования, а отражение на данных моделях характеристик миокарда в совокупности с «наложенной» электроанатомической картой помогает определить места для РЧ аблации.

МРТ сердца является золотым стандартом характеристики мягких тканей с высоким временным разрешением. Помимо этого, T1-взвешенные изображения с поздним усилением гадолинием (LGE) способны определять очаги рубцовых изменений миокарда и разделять зоны плотного рубца и пограничные зоны [56]. У пациентов с ишемическим поражением сердца данные МРТ с поздним контрастным усилением демонстрируют сильную корреляцию с картированием низковольтных зон [57]. Кроме того, алгоритмы обработки изображений, анализирующие интенсивность сигнала LGE и степень трансмуральности рубца, показывают возможность точного определения локализации критического истмуса ЖТ [58].

Известно, что субстрат неишемических ЖТ чаще располагается интрамурально или субэпикардиально и может носить диффузный характер, делая его сложной мишенью для аблации [59]. При этом МРТ также способно предсказывать области критических истмусов неишемических ЖТ [58]. К важным ограничениям МРТ сердца относятся сравнительно низкое пространственное разрешение (размер вокселя составляет порядка 1,4 мм³), а также наличие технических сложностей и артефактов при проведении исследования у пациентов с имплантированными электронными устройствами [60].

Мультиспиральная компьютерная томография (МСКТ) лишена данных недостатков, имеет высокое простран-

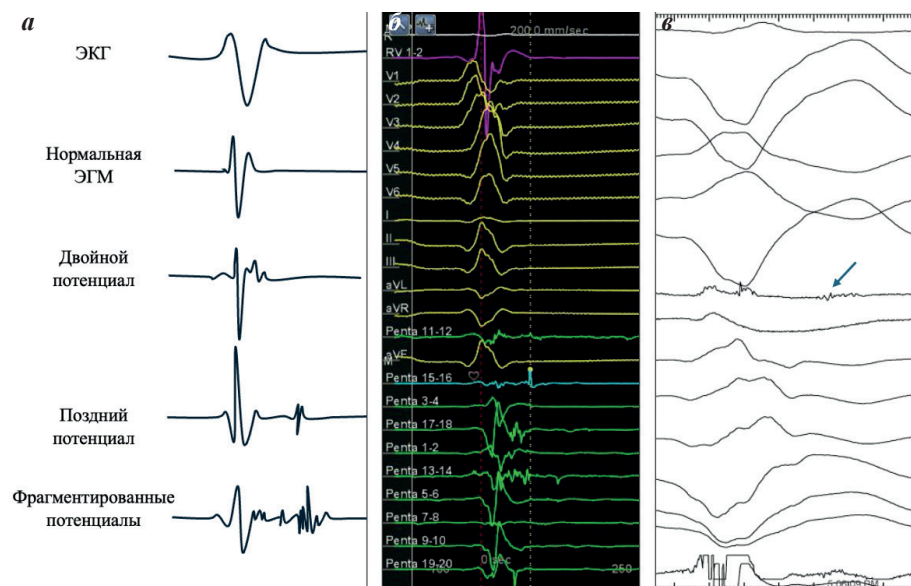


Рис. 6. Пример патологических электрических сигналов, где а - рисунок с примерами патологических потенциалов; б - запись системы картирования, на электродах диагностического катетера (зеленые сигналы) определяются фрагментированные поздние потенциалы; в - запись ЭФИ-системы на фоне стимуляции из верхушки ПЖ, на картирующем электроде определяется диастолическая фрагментированная активность (стрелка).

ное разрешение и может без ограничений применяться у пациентов с имплантированными устройствами. Также МСКТ способна точно выявлять участки истончения (толщина <5 мм) стенок желудочка и липоматозной метаплазии, которые сильно коррелируют с областями сохранного для электрического проведения миокарда внутри рубца [61]. В когортном исследовании с применением системы анализа КТ-снимков inHeart было показано, что интеграция дополнительной визуализации приводит к лучшим результатам абляции ЖТ по сравнению с традиционным подходом [62].

ПОДХОДЫ К АБЛЯЦИИ ЖЕЛУДОЧКОВЫХ ТАХИКАРДИЙ

Традиционно выделяют две фундаментальные стратегии. Таргетный подход подразумевает точное определение и абляцию критического перешейка цепи re-entry клинической ЖТ с помощью, прежде всего, активационного и entrainment картирования. В отличие от него, субстратный (substrate-based) подход направлен на модификацию аритмогенного субстрата и заключается в изоляции или деструкции ключевых элементов рубцовой ткани (каналов медленного проведения, поздних потенциалов) на основе данных картирования низковольтажных зон, выполняемого во время синусового ритма или ритма предсердий.

Первый опыт субстратной абляции с использованием системы электроанатомической навигации принадлежит FE.Marchlinski и соавт (2000). В исследование было включено 16 пациентов с ишемической (9 пациентов) и неишемической (7 пациентов) ЖТ, рефрактерными к различной ААТ. Выполнялось вольтажное картирование (0,5-1,5 мВ). Подход к абляции основывался на хирургическом опыте субэндокардиальной резекции и заключался в нанесении линейных аппликаций от областей «плотного рубца» к «здоровому» миокарду или кольцу клапана с обязательным пересечением зоны предположительного выхода ЖТ, определенного по данным стимуляционного картирования [29]. Эффективность процедуры составила 75% при медиане наблюдения 8 месяцев (3-36 мес).

Попытка элиминации ПП в качестве дополнительной конечной точки абляции была предпринята P.Vergara и соавт (2012). Шестьдесят четыре пациента (41 - ишемические; 23 - неишемические) были включены в исследование, из них у 50 пациентов были выявлены ПП при электроанатомическом картировании, а у 35 пациентов индуцировалась ЖТ. В случае индукции гемодинамически стабильной тахикардии (17 пациентов) выполнялось активационное и entrainment картирование с поиском и абляцией критического истмуса, после чего выполнялась абляция ПП. При индукции гемодинамически нестабильной тахикардии (18 пациентов) или отсутствия индукции ЖТ (15 пациентов) выполняли изолированную абляцию ПП. У 45 пациентов удалось достичь полного устранения ПП. По истечении 13,4±4,0 месяцев наблюдения у 80% пациентов отсутствовали рецидивы ЖТ [63].

Опираясь на данный опыт, P.Jaïs и соавт. (2012) выбрали целью субстратной абляции более широкий спектр патологических потенциалов, сформулировав

определение LAVA. Дизайн исследования был аналогичен предыдущему, ключевые отличия заключались в применении многоконтактного картирования, а также в выборе более обширной цели для субстратной абляции (LAVA вместо ПП). При субстратном картировании LAVA были обнаружены у 67 пациентов и полностью элиминированы у 47. За 22-месячный период наблюдения в группе полной элиминации LAVA комбинированная конечная точка (рецидив ЖТ + смерть) достигалась значительно реже, чем у пациентов без полной элиминации LAVA (ОР 0,49; 95% ДИ, 0,26-0,95; P = 0,035) [45].

Абляция каналов электрического проведения внутри рубца (dechanneling) - другой метод субстратной абляции, предложенный A.Berruezo и соавт (2015). В пилотном одноцентровом проспективном наблюдательном исследовании авторы выполняли высокоплотное вольтажное картирование с выявлением каналов проведения перед попыткой индукции ЖТ. При этом, особое внимание обращали на места входа (по данным ЭГМ патологическая активация наслаивалась на биполярный сигнал желудочка), после чего выполняли абляцию каналов. После абляции каналов проведения проводилась попытка индукции ЖТ, в случае отсутствия индукции - постулировался острый успех процедуры, при индукции - выполнялась классическая абляция индуцированной ЖТ. В исследование был включен 101 пациент (75 - ишемические ЖТ, 26 - неишемические ЖТ), которым была проведена абляция каналов проведения. При этом, у 54,4% пациентов не было индукции ЖТ после абляции каналов проведения, а также, в группе абляции каналов проведения без индукции ЖТ наблюдалась лучшая выживаемость и меньшее число рецидивов, что говорит скорее о более доступном субстрате в данной категории пациентов, нежели о преимуществе методики [64].

Изоляция «ядра» рубца (Core Isolation) является альтернативной методикой субстратной абляции. При данном подходе выявление критических структур ЖТ сопровождается циркулярными абляциями, целью которых является электрическая изоляция основных каналов проведения в рубце. Проверка изоляции выполняется как при изоляции легочных вен - стимуляцией из области «ядра» с подтверждением блокады выхода электрического импульса. При этом авторы нередко наблюдали диссоциирующую электрическую активность в области «ядра», подтверждающую его изоляцию. При данном подходе эффективность процедуры составляла 86% на протяжении 17,5±9,0 мес. [65].

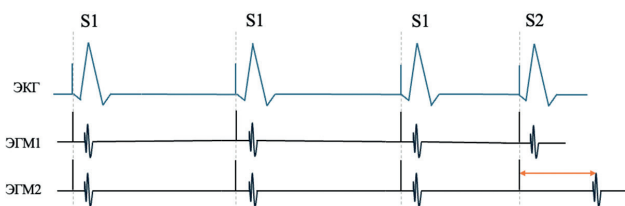


Рис. 7. Схема DEEP-потенциалов. На ЭГМ2 представлен DEEP-потенциал (при укорочении цикла стимуляции происходит «отползание» потенциала - оранжевая стрелка), для сравнения, на ЭГМ1 - не DEEP-потенциал.

Наиболее радикальным методом субстратной абляции является тотальная гомогенизация субстрата, предложенная L.Di Biase и соавт (2012) [66]. При данном подходе РЧ абляции наносятся по всей площади низкоамплитудной активности и в области патологических потенциалов до их исчезновения. Неудивительно, что время процедуры увеличивалось в среднем на час, а время РЧ абляции было в два раза больше, чем при ограниченной абляции. Однако в группе тотальной гомогенизации отсутствие рецидивов ЖТ было отмечено значительно чаще, чем при классической абляции (81% против 53%, $p=0,006$).

Помимо пилотного когортного исследования было проведено рандомизированное многоцентровое исследование - The VISTA trial, которое сравнивало стандартные подходы к абляции и гомогенизацию рубца у 118 ишемических пациентов. Через 12 месяцев наблюдения рецидивы ЖТ были выявлены у 15,5% и у 48,3% в группах гомогенизации и традиционной абляции соответственно. При этом отмечалась тенденция к лучшей выживаемости пациентов в группе гомогенизации (смертность за период наблюдения 8,6% против 15,0%, $p>0,05$) [67].

Следует отметить, что высокая степень свободы от аритмии в когортных исследованиях не всегда отражает реальную клиническую практику. По данным регистровых исследований, частота рецидивов субстратных ЖТ через 12 месяцев после абляции составляет 24-51%, поэтому поиск подходов к повышению эффективности РЧА является актуальной задачей [2, 68, 69].

ПОДХОДЫ К ПОВЫШЕНИЮ ЭФФЕКТИВНОСТИ РЧ АБЛИЦИИ

Рецидивы ЖТ после интервенционного лечения могут быть связаны с неэффективной процедурой или прогрессированием основного заболевания. При этом существуют различные причины неэффективности процедуры, среди наиболее частых: недостаточно полное картирование, когда субстрат или выход тахикардии располагаются вне зоны абляции, и недостаточная эффективность повреждения, когда глубины повреждения не хватает для разрушения субстрата аритмии. Одним

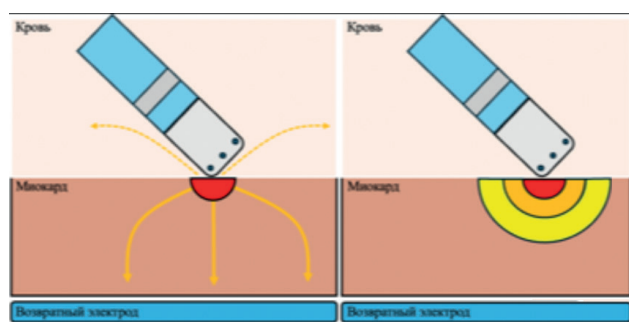


Рис. 8. Биофизика радиочастотного повреждения: а - распространение радиочастотного тока от кончика электрода к возвратному электроду приводит к нагреву ткани (зона резистивного нагрева), часть тока шунтируется через кровь и окружающие ткани (пунктирная линия); б - распространение тепла из зоны резистивного нагрева путем конвекции с образованием зоны кондуктивного нагрева.

из вариантов стандартизации РЧ повреждений миокарда желудочков может стать применение расчетных индексов, однако, на сегодняшний день данный подход требует дополнительной валидации [70]. Ниже будут представлены подходы к повышению глубины и размеров повреждения в случае использования РЧ абляции.

Модуляция электрического сопротивления (модуляция импеданса)

Нагрев является основным повреждающим фактором при РЧ абляции. Тепло вырабатывается в месте контакта электрода с тканью при прохождении через миокард РЧ тока (область резистивного нагревания), и затем распространяется вглубь миокарда по градиенту температуры (область кондуктивного нагревания) (рис. 8, 9). Основным показателем, характеризующим доставку энергии к ткани, является сила тока (I), которая в РЧ-генераторах представлена показателем мощности - P ($P=I^2R$). Обратная взаимосвязь I с импедансом (R) описывается законом Ома, таким образом, чем выше импеданс системы, тем меньше тока проходит через миокард, приводя к ограниченному повреждению [71].

Снижение общего импеданса системы достигается за счет добавления дополнительных возвратных электродов. Опыт A.Shapira-Daniels и соавт. показал, что параллельное подключение дополнительных возвратных электродов (до 3 штук) способствовало значимому снижению общего импеданса системы и повышению доставки тока, что приводило к достижению эффекта процедуры при абляции ЖНР, рефрактерных к стандартному протоколу абляции [72].

Также существуют данные об эффективности изменения вектора нанесения РЧ тока за счет изменения локализации возвратного электрода. Например, описан клинический случай эффективной абляции желудочковой экстрасистолии из переднего отдела выходного тракта ПЖ, рефрактерной к стандартной абляции при локализации возвратного электрода на грудной клетке пациента [73].

Набирает доказательную базу использование низкоосмолярного (0,45% раствор хлорида натрия) или не-ионного (5% раствор глюкозы) орошения при радиочастотной абляции. Биофизическая основа метода состоит в частичной «изоляции» области рассеивания радиочастотного тока, и, как итог, направление большего тока вглубь миокарда. Доклинические исследования с использованием низкопоточкового орошения (15 мл/мин, катетер Thermocool 3,5 мм, Johnson & Johnson, США) показали увеличение размеров радиочастотного повреждения миокарда *ex vivo* и *in vivo* [74]. Однако, такого различия не наблюдалось при использовании высокопоточкового орошения (30 мл/мин, катетер Thermocool STSF, Johnson & Johnson, США) [75]. В последующем, клинический эффект при абляции рефрактерных к стандартной абляции ЖТА был показан в наблюдательном исследовании, однако, разницы между низкоосмолярным и стандартным орошением не было получено в рандомизированном исследовании, в котором, тем не менее, наблюдалась устойчивая тенденция к меньшей длительности РЧ-аппликаций, что может быть косвенным свидетельством более глубокого повреждения миокарда [76, 77].

Усиленная РЧА

К данному направлению относятся методы одномоментной униполярной абляции (simultaneous unipolar radiofrequency ablation - SURF) и биполярной абляции.

Методика одномоментной униполярной абляции заключается в использовании двух орошаемых абляционных катетеров, подключенных к двум РЧ-генераторам. Позиционирование катетеров происходит с двух сторон от точки абляции (например, с правой и левой стороны МЖП или эндо- и эпикардиально при абляции других стенок сердца). В экспериментальном *ex vivo* исследовании одномоментная униполярная абляция показала возможность достижения более глубоких РЧ повреждений [78]. В клинических условиях одномоментная униполярная абляция имеет наибольшую доказательную базу для лечения тахиаритмий, локализующихся в области межжелудочковой перегородки, рефрактерных к стандартной радиочастотной абляции [79]. Стандартный протокол включает титрацию мощности на обоих РЧ-генераторах (0 -> 40 Вт), с продолжительными РЧ-апликациями (3-5 мин) и контролем импеданса. Преимуществом данного подхода является возможность контроля температуры и импеданса на обоих катетерах, а также их отображение в системе электроанатомического картирования, однако сила прижатия будет отображаться только для одного электрода. Существенным ограничением методики является необходимость двух РЧ-генераторов, а также двух операторов для позиционирования электродов.

При биполярной абляции кожный возвратный электрод замещается вторым внутрисердечным электродом, при этом, электрод может быть как абляционным, так и диагностический, в том числе многополюсный диагностический электрод (в последнем случае методика получила название мультиполярной абляции - multipolar radiofrequency ablation) [80, 81]. Таким образом, РЧ ток проходит между двумя внутрисердечными электродами, создавая большую плотность тока, что обуславливает более глубокое РЧ повреждение миокарда. Наибольшая глубина РЧ повреждения, продемонстрированная при использовании биполярной конфигурации, составляет 25 мм, при этом оптимальным положением референтного электрода считается параллельное по отношению к миокарду, поскольку при данном положении обеспечивается максимальная площадь возвратного электрода [82].

Непосредственное позиционирование электродов в сердце зависит от области интереса, наиболее часто встречающимися вариантами являются: ЛЖ - коронарный синус при абляции передне-перегородочной зоны базального отдела ЛЖ (LV summit), ЛЖ - ПЖ при абляции МЖП, ЛЖ - полость перикарда при абляции структурных ЖТ. Данный подход является эффективным при интрамуральной локализации субстрата / очага аритмии [80, 83]. Существенными ограничениями биполярной абляции являются: сложности при подключении возвратного электрода (преимущественно подключение происходит за счет незарегистрированных кабелей или с использовани-

ем непромышленных переходников, коммерческое решение для биполярной абляции - генератор NAT 500®, Osyrka, Germany, не имеет широкого распространения), а также невозможность контроля температуры и импеданса на возвратном электроде [84].

Интрамиокардиальная абляция

Данный подход требует специализированных инструментов, а к наиболее распространенным методиками можно отнести интрамиокардиальную абляцию катетером, снабженным иглой (RF needle) и РЧ абляцию, усиленную инъекцией раствора NaCl 0,9% (saline enhanced radiofrequency needle - SERF).

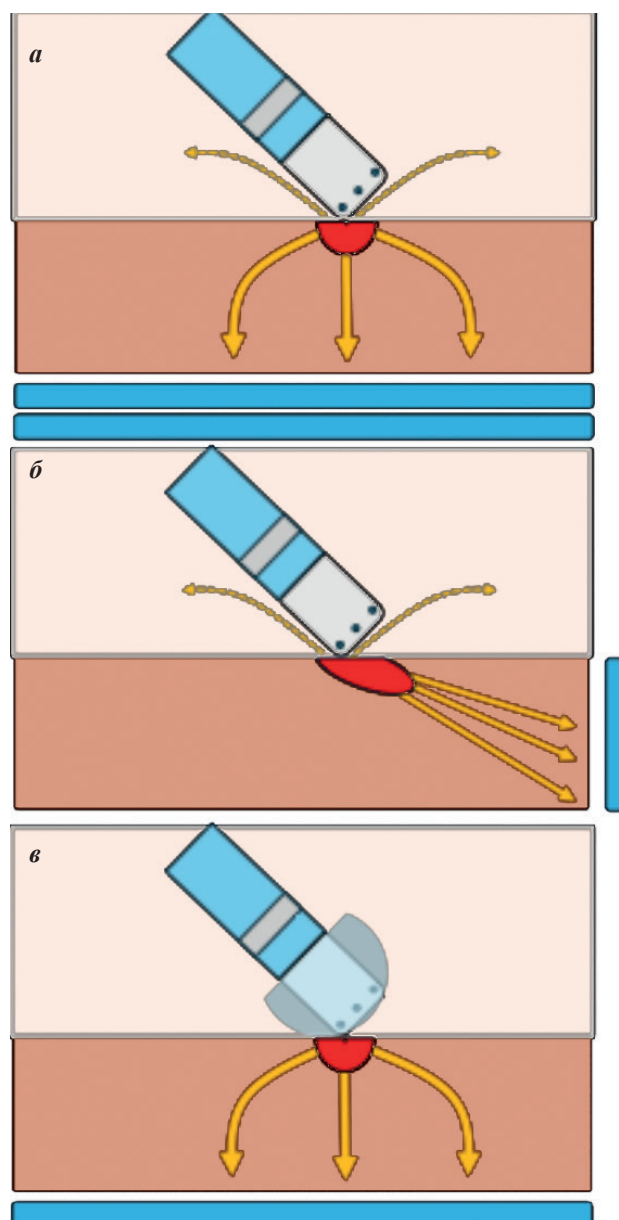


Рис. 9. Биофизика радиочастотного повреждения:
а - добавление второго возвратного электрода приводит к снижению сопротивления контура, увеличению количества доставляемого в ткань тока и увеличению зоны резистивного нагрева;
б - изменение положения возвратного электрода приводит к изменению движения тока;
в - использование низкоосмолярного орошения изолирует место контакта электрод-ткань, предотвращая шунтирование тока.

Концепция абляции катетером с иглой была сформулирована более 20 лет назад и показала свою жизнеспособность в ряде доклинических исследований [85]. Для реализации метода используются специализированные катетеры с выдвижной иглой (диаметр катетера 8 Fr, иглы - 27 g, максимальное расстояние введения иглы - 10 мм), оснащенной возможностью регистрации ЭГМ, термопарой и просветом для орошения. В пилотном исследовании, включавшем 8 пациентов с рефрактерной к стандартной абляции (в том числе, эпикардиальной) ЖТ, преимущественно неишемической этиологии игольчатая абляция была выполнена в различных областях ЛЖ и МЖП. В ряде случаев, интрамиокардиальная локализация подтверждалась интрамиокардиальным картированием. Эффективность процедуры оставалась достаточно высокой, учитывая общее состояние пациентов, однако, внимание привлекают осложнения процедуры - у двух пациентов с абляцией в базальном отделе МЖП развилась полная АВ-блокада, что говорит о рисках массивного коллатерального повреждения [86].

Стандартный протокол абляции при использовании игольчатого катетера выглядит следующим образом - максимальное расстояние введения иглы лимитируется 6-9 мм для предотвращения перфорации, после определения области интереса катетер устанавливается перпендикулярно стенке сердца, игла вводится в миокард и производится попытка электрической стимуляции (при параметрах 10 мА, 2 мс) для определения потенциальной мишени для абляции. В случае наличия стимуляции интрамиокардиальное положение иглы подтверждается путем введения контраста (обычно разбавленный раствором NaCl 1:1), после подтверждения положения иглы наносится РЧ аппликация в режиме контроля температуры (максимальная температура - 60 °С путем титрации мощности от 15 до >35 Вт, орошение 2 мл/мин через иглу) [87]. В проспективном наблюдательном исследовании было показано что у 52% пациентов с рефрактерными к стандартной абляции ЖА отмечалось клиническое улучшение от применения игольчатой РЧА [88].

РЧ абляция, усиленная инъекцией NaCl (SERF), является вариацией описанного метода, при котором усиление эффекта РЧ абляции достигается за счет орошения электрода, снабженного иглой, горячим

раствором хлорида натрия. В недавно опубликованном пилотном исследовании использовалась коммерческая система (Thermedical®, производитель США) совмещающая РЧ-генератор и нагревающая физиологический раствор для орошения [89]. Также претерпел технические изменения и игольчатый катетер, диаметр иглы увеличился до 25 g, а количество отверстий возросло до 30 для более равномерного распределения раствора NaCl. В том же исследовании SERF была выполнена 32 пациентам с рефрактерными ЖТ (56% - ИКМП, 44% - НИКМ) острый успех процедуры был достигнут в 97% случаев, а через 6 месяцев наблюдения отмечалось снижение количества шоков ИКД по сравнению с периодом до абляции. Наиболее частым неаритмическим осложнением процедуры стали эмболические события (у 3 пациентов). Несмотря на хороший профиль безопасности в данном исследовании, наибольшие опасения вызывает возможность снижения систолической функции сердца на фоне обширных некрозов, вызванных SERF. В настоящем исследовании только у 1 пациента развилось это осложнение, однако, учитывая пилотный характер и, как следствие, небольшое число включенных пациентов, оно не отражает реального профиля безопасности [90].

Дополнительные методики

Из-за недостаточной эффективности РЧ абляции ЖТ, продолжается поиск альтернативных подходов и методов интервенционного лечения ЖТ. Одним из таких является абляция импульсным полем, которая активно изучается для интервенционного лечения ЖТ [90, 91]. Однако, следует понимать, что данная технология сегодня изучена недостаточно, существуют данные о недостаточной глубине повреждения при абляции импульсным полем задней стенки левого предсердия, что может быть критично при абляции ЖТ [92].

Химическую абляцию с интракоронарным введением этанола нельзя назвать новой технологией, однако, в ряде клинических случаев, такой подход может быть альтернативой РЧА [93].

Стереотаксическая радиотерапия - методика неинвазивной абляции, показавшая свою эффективность и безопасность при лечении ЖТ. Однако, этот метод лечения является скорее экспериментальным и не имеет широкого распространения в клинической практике [94].

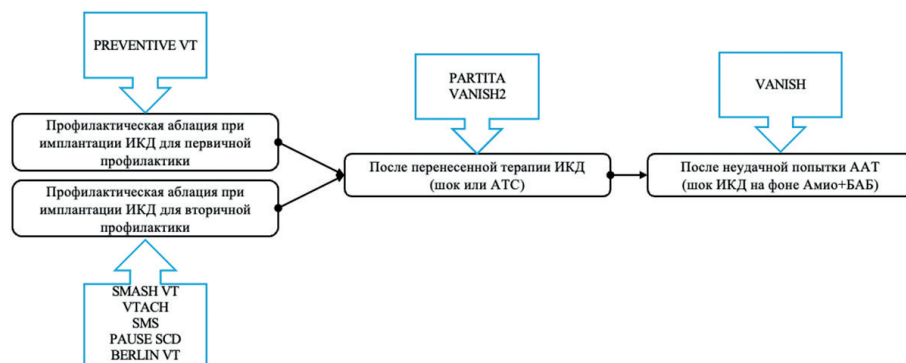


Рис. 10. Схема проведения клинических исследований методов катетерной абляции у пациентов с желудочковой тахикардией на различных стадиях заболевания.

Интерес представляет методика временной окклюзии коронарного синуса. В ее основе лежит попытка изменения распространения тепла путем изменения теплопроводности миокарда. В экспериментальном исследовании методика показала свою безопасность и эффективность в плане увеличения размеров РЧ повреждения, а первые опубликованные клинические случаи демонстрируют воспроизводимость методики в клинической практике [95, 96].

ПОКАЗАНИЯ К КАТЕТЕРНОЙ АБЛАЦИИ ЖЕЛУДОЧКОВЫХ ТАХИКАРДИЙ

Роль КА ЖТ в современной клинической практике продолжает обсуждаться. Несмотря на известную связь между эпизодами ЖТ, шоками ИКД и неблагоприятным прогнозом, подавление этих эпизодов с помощью ААП или КА не привело к получению однозначных доказательств снижения смертности [4]. Это подтверждает необходимость дальнейшего анализа причинно-следственных отношений между ЖТ и уровнем летальности пациентов [97].

Среди основных направлений исследования КА при структурных ЖТ можно выделить следующие (рис. 10).

- Превентивная КА. В рамках данного направления на сегодняшний день проведено наибольшее количество рандомизированных исследований, спецификация которых представлена на рис. 10. Большая часть исследований проводилась у ишемических пациентов (SMASH VT, VTACH, SMS, PREVENTIVE VT, BERLIN VT) и только PAUSE-SCD включало любую структурную патологию сердца [98-103]. Также, все исследования, кроме PREVENTIVE VT включали пациентов с иной структурной патологией сердца. В большинстве исследований, за исключением PREVENTIVE VT, включались пациенты с ИКД, установленным для вторичной профилактики. Основными различиями являлись подходы к программированию ИКД, стратегии картирования и абляции и возможность ААТ в группе контроля, что делает проблематичным проведение достоверного мета-анализа. Основными результатами данных исследований можно назвать значимое снижение количества эпизодов ЖТ, шоков ИКД, электрических штормов и увеличение времени до первого эпизода ЖТ в группе абляции, при этом достоверных результатов о влиянии КА ЖТ на смертность показано не было, а количество госпитализаций варьировало между группами от исследования к исследованию.

- КА при неэффективности ААТ. Первоначальные рандомизированные исследования с превентивной стратегией КА дали неоднозначные результаты, однако пересмотр дизайна позволил получить более значимые выводы. Ключевым стало исследование VANISH, в которое включались пациенты с ИКМП и эпизодами ЖТ, сохранявшимися несмотря на ААТ [104]. Участники были рандомизированы в группу КА ЖТ или эскалации ААТ. Первичная комбинированная конечная точка, включавшая смерть от всех причин, электрический шторм и терапию ИКД, достигалась статистически значимо реже в группе КА (ОР 0,72; 95% ДИ, 0,53-0,98).

Важно отметить, что по каждому из компонентов конечной точки в отдельности значимой разницы выявлено не было. Основная ценность исследования заключается в результатах анализа в подгруппах. Было показано, что наибольшая польза от КА наблюдалась в подгруппе пациентов, изначально получавших амиодарон (ОР 0,55; 95% ДИ, 0,38-0,80). На основании этих данных в современных клинических рекомендациях КА ЖТ рекомендована пациентам с постинфарктным кардиосклерозом, у которых сохраняются симптомы ЖТ или эпизоды терапии ИКД, несмотря на терапию амиодароном.

- КА после терапии ИКД. Данный подход привлек особое внимание после публикации результатов исследования PARTITA [105]. В этой работе использован двухфазный дизайн. Во время фазы А - 517 пациентам со структурной патологией сердца (ИКМП+НИКМ) имплантировали ИКД (первичная и вторичная профилактика) и наблюдали до возникновения первого шока ИКД. Затем, во время фазы В, данную подгруппу пациентов рандомизировали в группу КА ЖТ или группу медикаментозной терапии. Шоки ИКД встречались у 56 пациентов, 47 из которых были рандомизированы - 23 в группу абляции и 24 в группу стандартной терапии. На протяжении 24 месяцев наблюдения, группа КА ЖТ достигла значимо лучших результатов по комбинированной конечной точке фазы В (смерть от всех причин + госпитализация по поводу сердечной недостаточности), преимущественно, за счет меньшего числа смертей. Основная причина таких результатов - ступенчатый дизайн исследования (в отличие от профилактических исследований, в PARTITA КА ЖТ не выполнялась пациентам без документированного шока ИКД, таким образом исключались пациенты с низким аритмическим риском). Несмотря на ограничения исследования, оно вызывает осторожный оптимизм, поскольку отвечает на важный вопрос о наилучшем времени выполнения КА ЖТ - после первого шока ИКД. В то же время, другое исследование - VANISH2 не показало таких позитивных результатов [106].

ЗАКЛЮЧЕНИЕ

В данном литературном обзоре была представлена эволюция интервенционного лечения ЖТ. Методика прошла долгий путь из хирургической операционной в ЭФИ-лабораторию и продолжает непрерывно развиваться. Выявление категории пациентов, имеющих наибольшую пользу от интервенционного лечения ЖТ, времени лучшего направления на интервенционное лечение, выработка подходов к абляции рефрактерных ЖТ - это вопросы, на которые предстоит ответить в будущем.

ЛИТЕРАТУРА

1. Bayés de Luna A, Coumel P, Leclercq JF. Ambulatory sudden cardiac death: mechanisms of production of fatal arrhythmia on the basis of data from 157 cases. *Am Heart J*. 1989;117(1): 151-9. [https://doi.org/10.1016/0002-8703\(89\)90670-4](https://doi.org/10.1016/0002-8703(89)90670-4).
2. Tilz RR, Lin T, Eckardt L, et al. Ablation Outcomes and Predictors of Mortality Following Catheter Ablation for Ventricular Tachycardia: Data From the German Multicenter Ablation Registry. *J Am Heart Assoc*. 2018;7(6): e007045. <https://doi.org/10.1161/JAHA.117.007045>.
3. Zeppenfeld K, Tfelt-Hansen J, de Riva M, et al. 2022 ESC Guidelines for the management of patients with ventricular arrhythmias and the prevention of sudden cardiac death. *Eur Heart J*. 2022;43(40): 3997-4126. <https://doi.org/10.1093/eurheartj/ehac262>.
4. Poole JE, Johnson GW, Hellkamp AS, et al. Prognos-

- tic importance of defibrillator shocks in patients with heart failure. *N Engl J Med.* 2008;359(10): 1009-17. <https://doi.org/10.1056/NEJMoa071098>.
5. Wasserman E, Yules J. Cardiac aneurysm with ventricular tachycardia: case report and brief review of the literature. *Ann Intern Med.* 1953;39(4): 948-56. <https://doi.org/10.7326/0003-4819-39-4-948>.
6. Couch OA. Cardiac aneurysm with ventricular tachycardia and subsequent excision of aneurysm; case report. *Circulation.* 1959;20(2): 251-3. <https://doi.org/10.1161/01.cir.20.2.251>.
7. Wellens HJ, Schuilenburg RM, Durrer D. Electrical stimulation of the heart in patients with ventricular tachycardia. *Circulation.* 1972;46(2): 216-26. <https://doi.org/10.1161/01.cir.46.2.216>.
8. Gallagher JJ, Oldham HN, Wallace AG, et al. Ventricular aneurysm with ventricular tachycardia. Report of a case with epicardial mapping and successful resection. *Am J Cardiol.* 1975;35(5): 696-700. [https://doi.org/10.1016/0002-9149\(75\)90059-4](https://doi.org/10.1016/0002-9149(75)90059-4).
9. Guiraudon G, Fontaine G, Frank R, et al. Encircling endocardial ventriculotomy: a new surgical treatment for life-threatening ventricular tachycardias resistant to medical treatment following myocardial infarction. *Ann Thorac Surg.* 1978;26(5): 438-44. [https://doi.org/10.1016/s0003-4975\(10\)62923-2](https://doi.org/10.1016/s0003-4975(10)62923-2).
10. Josephson ME, Horowitz LN, Farshidi A, et al. Recurrent sustained ventricular tachycardia. 1. Mechanisms. *Circulation.* 1978;57(3): 431-40. <https://doi.org/10.1161/01.cir.57.3.431>.
11. Josephson ME, Horowitz LN, Farshidi A, et al. Recurrent sustained ventricular tachycardia. 2. Endocardial mapping. *Circulation.* 1978;57(3): 440-7. <https://doi.org/10.1161/01.cir.57.3.440>.
12. Josephson ME, Harken AH, Horowitz LN. Endocardial excision: a new surgical technique for the treatment of recurrent ventricular tachycardia. *Circulation.* 1979;60(7): 1430-9. <https://doi.org/10.1161/01.cir.60.7.1430>.
13. Shenasa M, Miller JM, Callans DJ, et al. Conquest of Ventricular Tachycardia: Insights Into Mechanisms, Innovations in Management. *Circ Arrhythm Electrophysiol.* 2017;10(5): e005150. <https://doi.org/10.1161/CIRCEP.117.005150>.
14. Miller JM, Kienzle MG, Harken AH, et al. Subendocardial resection for ventricular tachycardia: predictors of surgical success. *Circulation.* 1984;70(4): 624-31. <https://doi.org/10.1161/01.cir.70.4.624>.
15. Hargrove WC, Miller JM, Vassallo JA, et al. Improved results in the operative management of ventricular tachycardia related to inferior wall infarction. Importance of the annular isthmus. *J Thorac Cardiovasc Surg.* 1986;92(4): 726-32.
16. Josephson ME, Waxman HL, Cain ME, et al. Ventricular activation during ventricular endocardial pacing. II. Role of pace-mapping to localize origin of ventricular tachycardia. *Am J Cardiol.* 1982;50(1): 11-22. [https://doi.org/10.1016/0002-9149\(82\)90003-0](https://doi.org/10.1016/0002-9149(82)90003-0).
17. Josephson ME, Horowitz LN, Waxman HL, et al. Sustained ventricular tachycardia: role of the 12-lead electrocardiogram in localizing site of origin. *Circulation.* 1981;64(2): 257-72. <https://doi.org/10.1161/01.cir.64.2.257>.
18. Josephson ME, Harken AH, Horowitz LN. Long-term results of endocardial resection for sustained ventricular tachycardia in coronary disease patients. *Am Heart J.* 1982;104(1): 51-7. [https://doi.org/10.1016/0002-8703\(82\)90640-8](https://doi.org/10.1016/0002-8703(82)90640-8).
19. Miller JM, Marchlinski FE, Harken AH, et al. Subendocardial resection for sustained ventricular tachycardia in the early period after acute myocardial infarction. *Am J Cardiol.* 1985;55(8): 980-4. [https://doi.org/10.1016/0002-9149\(85\)90730-1](https://doi.org/10.1016/0002-9149(85)90730-1).
20. Hartzler GO. Electrode catheter ablation of refractory focal ventricular tachycardia. *J Am Coll Cardiol.* 1983;2(6): 1107-13. [https://doi.org/10.1016/s0735-1097\(83\)80337-4](https://doi.org/10.1016/s0735-1097(83)80337-4).
21. Josephson ME, Horowitz LN, Spielman SR, et al. Role of catheter mapping in the preoperative evaluation of ventricular tachycardia. *Am J Cardiol.* 1982;49(1): 207-20. [https://doi.org/10.1016/0002-9149\(82\)90295-8](https://doi.org/10.1016/0002-9149(82)90295-8).
22. Лебедев ДС. Совершенствование и оценка эффективности диагностики и хирургического лечения жизнеопасных нарушений ритма сердца. В кн. Диссертация на соискание ученой степени доктора медицинских наук. 2004: 195-197. [Lebedev DS. Improvement and evaluation of the effectiveness of diagnosis and surgical treatment of life-threatening cardiac arrhythmias. In: PhD dissertation. 2004: 195-197 (In Russ.)].
23. Gardner PI, Ursell PC, Fenoglio JJ, et al. Electrophysiologic and anatomic basis for fractionated electrograms recorded from healed myocardial infarcts. *Circulation.* 1985;72(3): 596-611. <https://doi.org/10.1161/01.cir.72.3.596>.
24. Stevenson WG, Weiss JN, Wiener I, et al. Fractionated endocardial electrograms are associated with slow conduction in humans: evidence from pace-mapping. *J Am Coll Cardiol.* 1989;13(2): 369-76. [https://doi.org/10.1016/0735-1097\(89\)90514-7](https://doi.org/10.1016/0735-1097(89)90514-7).
25. Fitzgerald DM, Friday KJ, Wah JA, et al. Electrogram patterns predicting successful catheter ablation of ventricular tachycardia. *Circulation.* 1988;77(4): 806-14. <https://doi.org/10.1161/01.cir.77.4.806>.
26. Stevenson WG, Khan H, Sager P, et al. Identification of reentry circuit sites during catheter mapping and radiofrequency ablation of ventricular tachycardia late after myocardial infarction. *Circulation.* 1993;88(4 Pt 1): 1647-70. <https://doi.org/10.1161/01.cir.88.4.1647>.
27. Stevenson WG, Friedman PL, Sager PT, et al. Exploring postinfarction reentrant ventricular tachycardia with entrainment mapping. *J Am Coll Cardiol.* 1997;29(6): 1180-9. [https://doi.org/10.1016/s0735-1097\(97\)00065-x](https://doi.org/10.1016/s0735-1097(97)00065-x).
28. Sosa E, Scanavacca M, d'Avila A, et al. A new technique to perform epicardial mapping in the electrophysiology laboratory. *J Cardiovasc Electrophysiol.* 1996;7(6): 531-6. <https://doi.org/10.1111/j.1540-8167.1996.tb00559.x>.
29. Marchlinski FE, Callans DJ, Gottlieb CD, et al. Linear ablation lesions for control of unmappable ventricular tachycardia in patients with ischemic and nonischemic cardiomyopathy. *Circulation.* 2000;101(11): 1288-96. <https://doi.org/10.1161/01.cir.101.11.1288>.
30. Гасимова НЗ, Шабанов ВВ, Сафонов НВ и др. Многоконтактное картирование в лечении различных нарушений ритма сердца. *Вестник аритмологии.* 2024;31(1): 110-122. [Gasimova NZ, Shabanov VV, Safonov NV, et al.

- Multipolar mapping in the management of different arrhythmias. *Journal of Arrhythmology*. 2024;31(1): 110-122. (In Russ.)] <https://doi.org/10.35336/VA-1297>.
31. Stevenson WG, Friedman PL, Ganz LI. Radiofrequency catheter ablation of ventricular tachycardia late after myocardial infarction. *J Cardiovasc Electrophysiol*. 1997;8(11): 1309-19. <https://doi.org/10.1111/j.1540-8167.1997.tb01023.x>.
 32. Tung R. Challenges and Pitfalls of Entrainment Mapping of Ventricular Tachycardia: Ten Illustrative Concepts. *Circ Arrhythm Electrophysiol*. 2017;10(4): e004560. <https://doi.org/10.1161/CIRCEP.116.004560>.
 33. Brunckhorst CB, Delacretaz E, Soejima K, et al. Identification of the ventricular tachycardia isthmus after infarction by pace mapping. *Circulation*. 2004;110(6): 652-9. <https://doi.org/10.1161/01.CIR.0000138107.11518.AF>.
 34. de Chillou C, Sellal JM, Magnin-Poull I. Pace Mapping to Localize the Critical Isthmus of Ventricular Tachycardia. *Card Electrophysiol Clin*. 2017;9(1): 71-80. <https://doi.org/10.1016/j.ccep.2016.10.005>.
 35. Tung R, Kim S, Yagishita D, et al. Scar voltage threshold determination using ex vivo magnetic resonance imaging integration in a porcine infarct model: Influence of interelectrode distances and three-dimensional spatial effects of scar. *Heart Rhythm*. 2016;13(10): 1993-2002. <https://doi.org/10.1016/j.hrthm.2016.07.003>.
 36. Josephson ME, Anter E. Substrate Mapping for Ventricular Tachycardia. *JACC Clin Electrophysiol*. 2015;1(5): 341-52. <https://doi.org/10.1016/j.jacep.2015.09.001>.
 37. Mills MT, Calvert P, Chiong J, et al. Dynamic Voltage Mapping of the Post-infarct Ventricular Tachycardia Substrate: A Practical Technique to Help Differentiate Scar from Borderzone Tissue. *Arrhythm Electrophysiol Rev*. 2024;14;13: e16. <https://doi.org/10.15420/aer.2024.26>.
 38. Piers SRD, van Huls van Taxis CFB, Tao Q, et al. Epicardial substrate mapping for ventricular tachycardia ablation in patients with non-ischaemic cardiomyopathy: a new algorithm to differentiate between scar and viable myocardium developed by simultaneous integration of computed tomography and contrast-enhanced magnetic resonance imaging. *Eur Heart J*. 2013;34(8): 586-96. <https://doi.org/10.1093/eurheartj/ehs382>.
 39. Polin GM, Haqqani H, Tzou W, et al. Endocardial unipolar voltage mapping to identify epicardial substrate in arrhythmogenic right ventricular cardiomyopathy/dysplasia. *Heart Rhythm*. 2011;8(1): 76-83. <https://doi.org/10.1016/j.hrthm.2010.09.088>.
 40. Chaumont C, Peyster EG, Siontis KC, et al. Unipolar Voltage Mapping to Predict Recovery of Left Ventricular Ejection Fraction in Patients With Recent-Onset Nonischemic Cardiomyopathy. *Circulation*. 2025;151(6): 368-78. <https://doi.org/10.1161/CIRCULATIONAHA.124.070501>.
 41. Anter E. Limitations and Pitfalls of Substrate Mapping for Ventricular Tachycardia. *JACC Clin Electrophysiol*. 2021;7(4): 542-60. <https://doi.org/10.1016/j.jacep.2021.02.007>.
 42. de Bakker JM, van Capelle FJ, Janse MJ, et al. Slow conduction in the infarcted human heart. «Zigzag» course of activation. *Circulation*. 1993;88(3): 915-26. <https://doi.org/10.1161/01.cir.88.3.915>.
 43. Tsiachris D, Silberbauer J, Maccabelli G, et al. Electroanatomical voltage and morphology characteristics in postinfarction patients undergoing ventricular tachycardia ablation: pragmatic approach favoring late potentials ablation. *Circ Arrhythm Electrophysiol*. 2015;8(4): 863-73. <https://doi.org/10.1161/CIRCEP.114.002551>.
 44. Anter E, Tschabrunn CM, Buxton AE, et al. High-Resolution Mapping of Postinfarction Reentrant Ventricular Tachycardia. *Circulation*. 2016;134(2): 144-63. <https://doi.org/10.1161/CIRCULATIONAHA.116.021955>.
 45. Jaïs P, Maury P, Khairy P, et al. Elimination of local abnormal ventricular activities: a new end point for substrate modification in patients with scar-related ventricular tachycardia. *Circulation*. 2012;125(18): 2184-96. <https://doi.org/10.1161/CIRCULATIONAHA.111.043216>.
 46. Srinivasan NT, Orini M, Providencia R, et al. Prolonged action potential duration and dynamic transmural action potential duration heterogeneity underlie vulnerability to ventricular tachycardia in patients undergoing ventricular tachycardia ablation. *Europace*. 2019;21(4): 616-25. <https://doi.org/10.1093/europace/euy260>.
 47. Uotani Y, Okubo Y, Komatsu Y, et al. Isochronal late activation mapping of epicardial ventricular tachycardia in a patient with midventricular obstructive hypertrophic cardiomyopathy. *HeartRhythm Case Rep*. 2022;8(5): 374-7. <https://doi.org/10.1016/j.hrcre.2022.03.001>.
 48. Irie T, Yu R, Bradfield JS, et al. Relationship between sinus rhythm late activation zones and critical sites for scar-related ventricular tachycardia: systematic analysis of isochronal late activation mapping. *Circ Arrhythm Electrophysiol*. 2015;8(2): 390-9. <https://doi.org/10.1161/CIRCEP.114.002637>.
 49. Raiman M, Tung R. Automated isochronal late activation mapping to identify deceleration zones: Rationale and methodology of a practical electroanatomic mapping approach for ventricular tachycardia ablation. *Comput Biol Med*. 2018;102: 336-40. <https://doi.org/10.1016/j.combiomed.2018.07.012>.
 50. Aziz Z, Shatz D, Raiman M, et al. Targeted Ablation of Ventricular Tachycardia Guided by Wavefront Discontinuities During Sinus Rhythm: A New Functional Substrate Mapping Strategy. *Circulation*. 2019;140(17): 1383-97. <https://doi.org/10.1161/CIRCULATIONAHA.119.042423>.
 51. Jackson N, Gizurarson S, Viswanathan K, et al. Decrement Evoked Potential Mapping: Basis of a Mechanistic Strategy for Ventricular Tachycardia Ablation. *Circ Arrhythm Electrophysiol*. 2015;8(6): 1433-42. <https://doi.org/10.1161/CIRCEP.115.003083>.
 52. Porta-Sánchez A, Jackson N, Lukac P, et al. Multi-center Study of Ischemic Ventricular Tachycardia Ablation With Decrement-Evoked Potential (DEEP) Mapping With Extra Stimulus. *JACC Clin Electrophysiol*. 2018;4(3): 307-15. <https://doi.org/10.1016/j.jacep.2017.12.005>.
 53. Niri A, Shapira E, Massé S, et al. Automated Identification of Ventricular Tachycardia Ablation Targets: Multi-center Validation and Workflow Characterization. *J Innov Card Rhythm Manag*. 2022;13(9): 5147-52. <https://doi.org/10.19102/icrm.2022.130903>.
 54. Rossi P, Cauti FM, Niscola M, et al. A novel Ventricular map of Electrograms Duration as a Method to identify areas of slow conduction for ventricular tachycardia ablation: The VEDUM pilot study. *Heart Rhythm*. 2021;18(8): 1253-60. <https://doi.org/10.1016/j.hrthm.2021.04.030>.

55. Shariat MH, Gupta D, Gul EE, et al. Ventricular substrate identification using close-coupled paced electrogram feature analysis. *Europace*. 2019;21(3): 492-501. <https://doi.org/10.1093/europace/euy265>.
56. Haaf P, Garg P, Messroghli DR, et al. Cardiac T1 Mapping and Extracellular Volume (ECV) in clinical practice: a comprehensive review. *J Cardiovasc Magn Reson*. 2016;18(1): 89. <https://doi.org/10.1186/s12968-016-0308-4>.
57. Desjardins B, Crawford T, Good E, et al. Infarct architecture and characteristics on delayed enhanced magnetic resonance imaging and electroanatomic mapping in patients with postinfarction ventricular arrhythmia. *Heart Rhythm*. 2009;6(5): 644-51. <https://doi.org/10.1016/j.hrthm.2009.02.018>.
58. Piers SRD, Tao Q, de Riva Silva M, et al. CMR-based identification of critical isthmus sites of ischemic and nonischemic ventricular tachycardia. *JACC Cardiovasc Imaging*. 2014;7(8): 774-84. <https://doi.org/10.1016/j.jcmg.2014.03.013>.
59. Sasaki T, Miller CF, Hansford R, et al. Impact of non-ischemic scar features on local ventricular electrograms and scar-related ventricular tachycardia circuits in patients with nonischemic cardiomyopathy. *Circ Arrhythm Electrophysiol*. 2013;6(6): 1139-47. <https://doi.org/10.1161/CIRCEP.113.000159>.
60. Sasaki T, Hansford R, Zviman MM, et al. Quantitative assessment of artifacts on cardiac magnetic resonance imaging of patients with pacemakers and implantable cardioverter-defibrillators. *Circ Cardiovasc Imaging*. 2011;4(6): 662-70. <https://doi.org/10.1161/CIRCIMAGING.111.965764>.
61. Sasaki T, Calkins H, Miller CF, et al. New insight into scar-related ventricular tachycardia circuits in ischemic cardiomyopathy: Fat deposition after myocardial infarction on computed tomography - A pilot study. *Heart Rhythm*. 2015;12(7): 1508-18. <https://doi.org/10.1016/j.hrthm.2015.03.041>.
62. Englert F, Bahlke F, Erhard N, et al. VT ablation based on CT imaging substrate visualization: results from a large cohort of ischemic and non-ischemic cardiomyopathy patients. *Clin Res Cardiol*. 2024;113(10): 1478-84. <https://doi.org/10.1007/s00392-023-02321-1>.
63. Vergara P, Trevisi N, Ricco A, et al. Late potentials abolition as an additional technique for reduction of arrhythmia recurrence in scar related ventricular tachycardia ablation. *J Cardiovasc Electrophysiol*. 2012;23(6): 621-7. <https://doi.org/10.1111/j.1540-8167.2011.02246.x>.
64. Berruezo A, Fernández-Armenta J, Andreu D, et al. Scar dechanneling: new method for scar-related left ventricular tachycardia substrate ablation. *Circ Arrhythm Electrophysiol*. 2015;8(2): 326-36. <https://doi.org/10.1161/CIRCEP.114.002386>.
65. Tzou WS, Frankel DS, Hegeman T, et al. Core Isolation of Critical Arrhythmia Elements for Treatment of Multiple Scar-Based Ventricular Tachycardias. *Circ Arrhythm Electrophysiol*. 2015;8(2): 353-61. <https://doi.org/10.1161/CIRCEP.114.002310>.
66. Di Biase L, Santangeli P, Burkhardt DJ, et al. Endoepicardial homogenization of the scar versus limited substrate ablation for the treatment of electrical storms in patients with ischemic cardiomyopathy. *J Am Coll Cardiol*. 2012;60(2): 132-41. <https://doi.org/10.1016/j.jacc.2012.03.044>.
67. Di Biase L, Burkhardt JD, Lakkireddy D, et al. Ablation of Stable VTs Versus Substrate Ablation in Ischemic Cardiomyopathy: The VISTA Randomized Multicenter Trial. *J Am Coll Cardiol*. 2015;66(25): 2872-82. <https://doi.org/10.1016/j.jacc.2015.10.026>.
68. Dinov B, Arya A, Schratte A, et al. Catheter Ablation of Ventricular Tachycardia and Mortality in Patients With Nonischemic Dilated Cardiomyopathy. *Circ Arrhythm Electrophysiol*. 2015;8(3): 598-605. <https://doi.org/10.1161/CIRCEP.114.002295>.
69. Radinovic A, Peretto G, Sgarito G, et al. Matching Ablation Endpoints to Long-Term Outcome. *JACC Clin Electrophysiol*. 2023;9(6): 836-47. <https://doi.org/10.1016/j.jacep.2022.10.038>.
70. Аманатова ВА, Хачиров МР, Ускач ТМ, и др. Оценка индекса аблации при проведении катетерного лечения у пациентов с ишемической болезнью сердца и систолической дисфункцией. *Вестник аритмологии*. 2025;32(3): 29-36. [Amanatova VA, Khachirov MR, Uskach TM et al. Evaluation of the ablation index during catheter treatment without fluoroscopy in patients with coronary heart disease and systolic dysfunction. *Journal of Arrhythmology*. 2025;32(3): 29-36. (In Russ.)] <https://doi.org/10.35336/VA-1479>.
71. Barkagan M, Rottmann M, Leshem E, et al. Effect of Baseline Impedance on Ablation Lesion Dimensions: A Multimodality Concept Validation From Physics to Clinical Experience. *Circ Arrhythm Electrophysiol*. 2018;11(10): e006690. <https://doi.org/10.1161/CIRCEP.118.006690>.
72. Shapira-Daniels A, Barkagan M, Rottmann M, et al. Modulating the Baseline Impedance: An Adjunctive Technique for Maximizing Radiofrequency Lesion Dimensions in Deep and Intramural Ventricular Substrate. *Circ Arrhythm Electrophysiol*. 2019;12(6): e007336. <https://doi.org/10.1161/CIRCEP.119.007336>.
73. Futyma P, Kułakowski P. Frontal placement of dispersive patch for effective ablation of arrhythmia originating from the anterior right ventricular outflow tract. *J Interv Card Electrophysiol*. 2017;49(3): 327. <https://doi.org/10.1007/s10840-017-0263-5>.
74. Nguyen DT, Gerstenfeld EP, Tzou WS, et al. Radiofrequency Ablation Using an Open Irrigated Electrode Cooled With Half-Normal Saline. *JACC Clin Electrophysiol*. 2017;3(10): 1103-10. <https://doi.org/10.1016/j.jacep.2017.03.006>.
75. Tschabrunn CM, Pothineni NVK, Sauer WH, et al. Evaluation of Radiofrequency Ablation Irrigation Type: In Vivo Comparison of Normal Versus Half-Normal Saline Lesion Characteristics. *JACC Clin Electrophysiol*. 2020;6(6): 684-92. <https://doi.org/10.1016/j.jacep.2020.02.013>.
76. Nguyen DT, Tzou WS, Sandhu A, et al. Prospective Multicenter Experience With Cooled Radiofrequency Ablation Using High Impedance Irrigant to Target Deep Myocardial Substrate Refractory to Standard Ablation. *JACC Clin Electrophysiol*. 2018;4(9): 1176-85. <https://doi.org/10.1016/j.jacep.2018.06.021>.
77. Dong Y, Wang H, Ma K, et al. Half versus normal saline irrigation during catheter ablation of outflow tract ventricular arrhythmias (HALF): a multi-center, paral-

- lel, open-label, randomized controlled study. *J Interv Card Electrophysiol.* 2023;66(9): 2143-51. <https://doi.org/10.1007/s10840-023-01558-0>.
78. Chang RJ, Stevenson WG, Saxon LA, et al. Increasing catheter ablation lesion size by simultaneous application of radiofrequency current to two adjacent sites. *Am Heart J.* 1993;125(5 Pt 1): 1276-84. [https://doi.org/10.1016/0002-8703\(93\)90995-1](https://doi.org/10.1016/0002-8703(93)90995-1).
79. Yang J, Liang J, Shirai Y, et al. Outcomes of simultaneous unipolar radiofrequency catheter ablation for intramural septal ventricular tachycardia in nonischemic cardiomyopathy. *Heart Rhythm.* 2019;16(6): 863-70. <https://doi.org/10.1016/j.hrthm.2018.12.018>.
80. Futyma P, Sultan A, Zarębski Ł, et al. Bipolar radiofrequency ablation of refractory ventricular arrhythmias: results from a multicentre network. *Europace.* 2024;26(10): euae248. <https://doi.org/10.1093/europace/euae248>.
81. Fernandes GC, Nguyen T, Creed E, et al. Multipolar Ablation Using Mapping Electrodes: A Novel Approach to Intramural Arrhythmia Substrates. *JACC Clin Electrophysiol.* 2023;9(5): 680-5. <https://doi.org/10.1016/j.jacep.2022.10.029>.
82. Younis A, Yavin HD, Higuchi K, et al. Increasing Lesion Dimensions of Bipolar Ablation by Modulating the Surface Area of the Return Electrode. *JACC Clin Electrophysiol.* 2022;8(4): 498-510. <https://doi.org/10.1016/j.jacep.2022.01.002>.
83. Della Bella P, Peretto G, Paglino G, et al. Bipolar radiofrequency ablation for ventricular tachycardias originating from the interventricular septum: Safety and efficacy in a pilot cohort study. *Heart Rhythm.* 2020;17(12): 2111-8. <https://doi.org/10.1016/j.hrthm.2020.06.025>.
84. Futyma P, Chen S, Enriquez A, et al. Bipolar ablation of ventricular arrhythmias: Step-by-step. *J Cardiovasc Electrophysiol.* 2023;34(12): 2599-606. <https://doi.org/10.1111/jce.16131>.
85. Woo EJ, Tungjitkusolmun S, Cao H, et al. A new catheter design using needle electrode for subendocardial RF ablation of ventricular muscles: finite element analysis and in vitro experiments. *IEEE Trans Biomed Eng.* 2000;47(1): 23-31. <https://doi.org/10.1109/10.817616>.
86. Sapp JL, Beeckler C, Pike R, et al. Initial human feasibility of infusion needle catheter ablation for refractory ventricular tachycardia. *Circulation.* 2013;128(21): 2289-95. <https://doi.org/10.1161/CIRCULATIONAHA.113.003423>.
87. Stevenson WG, Tedrow UB, Reddy V, et al. Infusion Needle Radiofrequency Ablation for Treatment of Refractory Ventricular Arrhythmias. *J Am Coll Cardiol.* 2019;73(12): 1413-25. <https://doi.org/10.1016/j.jacc.2018.12.070>.
88. Kurata M, Batnyam U, Tedrow UB, et al. Intramural needle ablation or repeated standard ablation in patients referred for repeat ablation of scar-related ventricular tachycardia. *J Cardiovasc Electrophysiol.* 2024;35(5): 994-1004. <https://doi.org/10.1111/jce.16250>.
89. Packer DL, Wilber DJ, Kapa S, et al. Ablation of Refractory Ventricular Tachycardia Using Intramyocardial Needle Delivered Heated Saline-Enhanced Radiofrequency Energy: A First-in-Man Feasibility Trial. *Circ Arrhythm Electrophysiol.* 2022;15(8): e010347. <https://doi.org/10.1161/CIRCEP.121.010347>.
90. Santos RR, Paiva MS, Amador R, et al. Ventricular tachycardia: Focal pulsed field electroporation as a rescue therapy. *Heart Rhythm O2.* 2024;5(11): 839-41. <https://doi.org/10.1016/j.hroo.2024.09.016>.
91. Zhang Z, Xiao Y, Wang C, et al. Pulsed field ablation: A promising approach for ventricular tachycardia ablation. *Int J Cardiol.* 2024;407: 131985. <https://doi.org/10.1016/j.ijcard.2024.131985>.
92. Sanborn L, Schricker AA, Tooley J, et al. Failure of Transmural Posterior Wall Isolation by Pulse Field Ablation Demonstrated With Epicardial Mapping. *JACC Clin Electrophysiol.* 2025; Preprint. <https://doi.org/10.1016/j.jacep.2025.08.017>.
93. Tokuda M, Sobieszczyk P, Eisenhauer AC, et al. Transcoronary ethanol ablation for recurrent ventricular tachycardia after failed catheter ablation: an update. *Circ Arrhythm Electrophysiol.* 2011;4(6): 889-96. <https://doi.org/10.1161/CIRCEP.111.966283>.
94. Ревишвили АШ, Васковский ВА, Артюхина ЕА, и др. Применение стереотаксической радиоабляции в клинической практике для лечения пациента с желудочковой тахикардией: клиническое наблюдение. *Вестник аритмологии.* 2022;29(4): 66-72. [Revishvili ASH, Vaskovsky VA, Artyukhina EA, et al. Stereotactic radioablation in clinical practice for the treatment of a patient with ventricular tachycardia: case report. *Journal of Arrhythmology.* 2022;29(4): 66-72. (In Russ.)] <https://doi.org/10.35336/VA-2022-4-10>.
95. Коробченко ЛЕ, Кондори Леандро ЭИ, Вахрушев АД, и др. Транскаатетерная окклюзия коронарного синуса увеличивает объем повреждения при радиочастотной абляции миокарда левого желудочка: новый подход к повышению эффективности деструкции субстрата желудочковых тахиаритмий. *Вестник аритмологии.* 2023;30(4): 69-75. [Korobchenko LE, Condori Leandro HI, Vakhrushev AD, et al. Transcatheter occlusion of the coronary sinus increases radiofrequency ablation lesion size in the left ventricular myocardium: a new approach to improve the efficiency of ventricular tachyarrhythmia substrate destruction. *Journal of Arrhythmology.* 2023;30(4): 69-75. (In Russ.)] <https://doi.org/10.35336/VA-1207>.
96. Коробченко ЛЕ, Вахрушев АД, Кондори ЛЭИ, и др. Радиочастотная модификация «глубокого» интрамиокардиального электрофизиологического субстрата на фоне окклюзии коронарного синуса: успешное лечение левожелудочковой тахикардии, рефрактерной к стандартной эндо-эпикардимальной абляции. *Российский Кардиологический Журнал.* 2024 г.;29(S5): 35-6. [Korobchenko LE, Vakhrushev AD, Condori Leandro HI, et al. Radiofrequency ablation of «deep» intramyocardial substrate during coronary sinus occlusion: a case of successful ablation of left ventricle tachycardia refractory to endo- and epicardial ablation. *Russian Journal of Cardiology.* 2024 г.;29(S5): 35-6. (In Russ.)]
97. Samuel M, Elsokkari I, Sapp JL. Ventricular Tachycardia Burden and Mortality: Association or Causality? *Can J Cardiol.* 2022;38(4): 454-64. <https://doi.org/10.1016/j.cjca.2022.01.016>.
98. Reddy VY, Reynolds MR, Neuzil P, et al. Prophylactic catheter ablation for the prevention of defibrillator therapy. *N Engl J Med.* 2007;357(26): 2657-65. <https://doi.org/10.1056/NEJMoa065457>.

99. Kuck KH, Schaumann A, Eckardt L, et al. Catheter ablation of stable ventricular tachycardia before defibrillator implantation in patients with coronary heart disease (VTACH): a multicentre randomised controlled trial. *Lancet*. 2010;375(9708): 31-40. [https://doi.org/10.1016/S0140-6736\(09\)61755-4](https://doi.org/10.1016/S0140-6736(09)61755-4).
100. Kuck KH, Tilz RR, Deneke T, et al. Impact of Substrate Modification by Catheter Ablation on Implantable Cardioverter-Defibrillator Interventions in Patients With Unstable Ventricular Arrhythmias and Coronary Artery Disease: Results From the Multicenter Randomized Controlled SMS (Substrate Modification Study). *Circ Arrhythm Electrophysiol*. 2017;10(3): e004422. <https://doi.org/10.1161/CIRCEP.116.004422>.
101. Žižek D, Mrak M, Jan M, et al. Impact of preventive substrate catheter ablation on implantable cardioverter-defibrillator interventions in patients with ischaemic cardiomyopathy and infarct-related coronary chronic total occlusion. *Europace*. 2024;26(5): euae109. <https://doi.org/10.1093/europace/euae109>.
102. Willems S, Tilz RR, Steven D, et al. Preventive or Deferred Ablation of Ventricular Tachycardia in Patients With Ischemic Cardiomyopathy and Implantable Defibrillator (BERLIN VT): A Multicenter Randomized Trial. *Circulation*. 2020;141(13): 1057-67. <https://doi.org/10.1161/CIRCULATIONAHA.119.043400>.
103. Tung R, Xue Y, Chen M, et al. First-Line Catheter Ablation of Monomorphic Ventricular Tachycardia in Cardiomyopathy Concurrent With Defibrillator Implantation: The PAUSE-SCD Randomized Trial. *Circulation*. 2022;145(25): 1839-49. <https://doi.org/10.1161/CIRCULATIONAHA.122.060039>.
104. Sapp JL, Wells GA, Parkash R, et al. Ventricular Tachycardia Ablation versus Escalation of Antiarrhythmic Drugs. *N Engl J Med*. 2016;375(2): 111-21. <https://doi.org/10.1056/NEJMoa1513614>.
105. Della Bella P, Baratto F, Vergara P, et al. Does Timing of Ventricular Tachycardia Ablation Affect Prognosis in Patients With an Implantable Cardioverter Defibrillator? Results From the Multicenter Randomized PARTITA Trial. *Circulation*. 2022;145(25): 1829-38. <https://doi.org/10.1161/CIRCULATIONAHA.122.059598>.
106. Sapp JL, Tang ASL, Parkash R, et al. Catheter Ablation or Antiarrhythmic Drugs for Ventricular Tachycardia. *N Engl J Med*. 2025;392(8): 737-47. <https://doi.org/10.1056/NEJMoa2409501>.